GAETANO THIENE

DISTROFIA MIOCARDICA PROGRESSIVA E MORTE IMPROVVISA GIOVANILE *

A ricordo dell'Accademico Olimpico prof. Giovanni Salviati

Siamo oggi qui convenuti a ricordare in Vicenza, sua città natale, Giovanni Salviati, Professore Ordinario di Patologia Generale ed Accademico Olimpico, scomparso prematuramente poco più di un mese fa, in modo inaspettato e repentino. Proprio oggi Giovanni avrebbe dovuto tenere qui una conferenza sul tema che più lo appassionava e l'aveva impegnato come ricercatore in tanti anni: la distrofia muscolare progressiva. Annamaria, sua carissima consorte e compagna di studi, ha voluto che la manifestazione si tenesse ugualmente su un tema affine, proprio per onorare la memoria di Giovanni sotto il profilo culturale. Vorrei subito sottolineare che Giovanni era un medico scienziato, giunto ai massimi gradi della gerarchia accademica per aver dato grandissimi contributi alla ricerca di base sulle malattie muscolari scheletriche. Giovanni ha percorso tutta la sua carriera in quel famoso Istituto di Patologia Generale, di via Loredan a Padova, guidato negli anni '60-'70 dal professor Massimo Aloisi, suo mentore e maestro, che oggi doveva essere qui con noi, ma che per impegni precedentemente assunti non ha potuto. Quell'Istituto, quella via Loredan, sono paragonabili all'Istituto di Fisica di via Panisperna a Roma che generò i Fermi, gli Amaldi, i Pontecorvo. In via Loredan sono cresciuti non solo illustri ricercatori di base come Giovanni Salviati, ma anche famosi clinici quali Gallucci, Valfrè, Mazzucco, Passerini. Io stesso e mia moglie, la prof. Marialuisa Valente, ci onoriamo di essere stati colà studenti interni. Malgrado tanto merito e notorietà scientifica, Giovanni era un ragazzo schivo, alieno da protagonismi. Don Renzo Peron, nella sua omelia funebre del 16 marzo scorso, ha centrato questo aspetto di Giovanni: «aveva innato, come tutti in casa Salviati, il sentimento dell'essenziale, che non può mai essere abbandonato senza correre il pericolo di essere sepolti dalla polvere dell'apparenza». Ecco Giovanni non voleva apparire, ma io credo che sia giusto oggi farlo apparire proprio per tutti i meriti che lui aveva raccolto.

Fig. 1

Il percorso scientifico ed il curriculum accademico di Giovanni

* Conferenza tenuta il 24 aprile 1998 nell'Odeo Olimpico.



Fig. 1 Giovanni Salviati, 1943-1998.

sono esemplari. Nato nel '43, già a 24 anni si laureava a Padova in Medicina e Chirurgia con il massimo dei voti, e si avviava subito alla ricerca di base. Sottolineo questo aspetto, assai raro al giorno d'oggi, ovvero quello di medico e ricercatore di base. Molti ormai sono i ricercatori in campo biologico, ma pochi capiscono il significato e valore delle cose che vanno scoprendo, applicate alla medicina clinica. I medici ricercatori sono una «razza» che va scomparendo. Giovanni diventa assistente universitario subito dopo la laurea, si diploma in oncologia nel 1972 e inizia ad insegnare come professore incaricato. Trascorre un soggiorno all'estero come *visiting professor* alla Columbia University nel 1980, diventa professore associato e nel 1986, a soli 43 anni, professore ordinario.

Arrivano quindi le responsabilità. Direttore della Biblioteca Vallisneri dal '94 al '96, direttore dal '96 del Centro Interdisciplinare Vallisneri, un grossissimo e famoso dipartimento biologico, e recentemente anche direttore del Dipartimento di Scienze Biomediche e Sperimentali, voluto dai colleghi perché era una persona saggia, che sapeva tenere equilibrio fra le varie componenti dell'Istituto. Il profilo umano e professionale di Giovanni è stato perfettamente delineato dal professor Aloisi ai funerali: «Quella signorile dignità, quello spirito osservativo e collaborativo, costante ma privo di fanatismo era quello stesso che Giovanni infondeva nel suo operare dentro l'Istituto in tutte le fasi in cui vi ha vissuto».

Molte erano le Società Scientifiche a cui era affiliato, l'American Association for the Advancement of Sciences dal 1978, la New York Academy of Sciences dal 1980, la Società Italiana di Patologia dal 1982, la Biochemical Society dal 1985, l'American Physiological Society dal 1985 e la Biophysical Society dal 1988.

Numerosi e prestigiosi sono stati i contratti di ricerca di cui è stato titolare, dal CNR al Telethon, dal MURST alla Comunità Europea.

Voglio elencare infine i grandi interessi di Giovanni nella ricerca: i meccanismi di controllo nel differenziamento muscolare delle fibre rapide e lente; il citoscheletro endo-esosarcomerico (titina, nebulina, distrofina); il meccanismo di accoppiamento eccitamento-contrazione, cioè la trasformazione dello stimolo elettrico in energia meccanica a livello del muscolo scheletrico; le miopatie. Infine arrivò l'interesse per il cuore, nel campo delle cardiomiopatie.

Il suo grande campo di battaglia nella ricerca fu soprattutto quello della distrofina e proteine associate del citoscheletro, quella specie di carpenteria che fa sostenere tutta la fibra cardiaca, e che la mette in relazione all'ingranaggio di contrazione. Alla distrofina ha dedicato moltissima della sua attenzione, perché lì è il segreto della distrofia miocardica muscolare progressiva, quella di cui lui avrebbe voluto parlarci quest'oggi.

Quando approdò al cuore, lo fece lavorando su cuori trapiantati, cioè cuori di persone viventi, sostituiti per grave disfunzione e lavorò proprio sulla famosa cardiomiopatia dilatativa, l'indicazione più frequente al trapianto cardiaco. Primo in letteratura, in collaborazione con Gallucci e Mazzucco e i suoi giovani allievi, scoprì che alla base della cardiomiopatia dilatativa esiste un difetto di rilasciamento del calcio, quel peculiare minerale che accoppia appunto l'eccitamento elettrico alla contrazione (1).

Voglio onorare oggi la memoria di Giovanni parlando di un tema molto simile alla distrofia muscolare progressiva, ovvero la cardiomiopatia aritmogena del ventricolo destro. Ho voluto chiamarla distrofia miocardica progressiva, perché effettivamente a livello cardiaco è l'equivalente della distrofia muscolare scheletrica progressiva, pur trattandosi di un'altra malattia. Il termine distrofia miocardica progressiva è mutuato dalla conoscenza delle miopatie e lo ritengo il più corretto.

Come spesso accade, la passione per lo studio nasce da un aneddoto, in questo caso una morte improvvisa, proprio come quella che ha colpito Giovanni. Un giovane medico muore improvvisamente durante una partita di tennis dopo aver sofferto da qualche tempo di palpitazioni di cuore. La storia ha un risvolto singolare, perché, andando a leggere il diario di questo giovane studente, risultò che, alla vigilia

dell'esame di Patologia Medica, egli aveva scritto «tachicardia ventricolare con morfologia tipo blocco di branca sinistra». Per anni avevamo pensato che questo fosse solo un appunto di lezioni o di studio, in realtà poi siamo venuti a scoprire che questa era la diagnosi che gli era stata fatta all'elettrocardiogramma durante un episodio di palpitazioni e che lui aveva celato ai suoi genitori ed alla sua fidanzata. Erano delle aritmie ventricolari a rischio di trasformarsi in fibrillazione ventricolare: probabilmente questo fu il meccanismo di morte nel giovane durante la partita di tennis.

Nel 1986 presentai i miei primi risultati degli studi di questa malattia, che allora chiamavamo displasia aritmogena del ventricolo destro. Ebbi grande difficoltà nel convincere che di questa malattia, che colpisce prevalentemente il ventricolo destro, si poteva morire improvvisamente, e la comunità scientifica, sia nazionale che internazionale, era molto scettica nei nostri confronti.

Fu una grossa battaglia che riuscimmo a vincere nel 1988 pubblicando la scoperta nel famoso «New England Journal of Medicine» (2) sotto il nome di cardiomiopatia ventricolare destra. Fu un vero e proprio braccio di ferro, perché ci vollero tre o quattro estenuanti revisioni, ma alla fine il lavoro venne accettato e da allora la malattia è stata riconosciuta come entità nosografica distinta.

Questa malattia, che oggi chiamiamo in onore di Giovanni Salviati e dei suoi studi «distrofia miocardica progressiva», è una causa frequente di morte improvvisa giovanile. Su 243 casi di morte improvvisa giovanile studiati nella Regione Veneto dal 1979, la cardiomiopatia aritmogena ha rappresentato il 12% delle cause (3).

La malattia, conosciuta come «malattia veneta», non è affatto rara, tanto che si è cominciato a segnalarla anche altrove. Nella bellissima
Fig. 2 ricostruzione fatta dal professor Rossi, Accademico Olimpico corrispondente e coautore della nostra monografia sul tema (4), si vede come questa malattia, che veniva considerata endemica nella Regione Veneto, sia stata in seguito descritta dovunque: negli Stati Uniti, nel sud America, nel Giappone, in Francia, in India e addirittura in Australia.

Nell'87-'88 il nostro gruppo ne riconobbe il carattere eredo-familiare (5,6). Eredo-familiare è anche la distrofia muscolare progressiva di Duchenne, il cui difetto genetico è legato al cromosoma sessuale X, mentre la distrofia miocardica progressiva è legata a cromosomi eterosessuali.

L'impegno fu allora di divulgare le conoscenze di questa malattia. Cominciò una sorta di pellegrinaggio a Padova da parte di famosi studiosi, i quali volevano vedere con i loro occhi e toccare con le loro
Fig. 3 mani gli esemplari anatomici. L'immagine di fig. 3 è stata scattata pro-



Fig. 2 Diffusione nel mondo della cardiomiopatia aritmogena del ventricolo destro (gentile concessione del prof. Lino Rossi, Accademico Olimpico corrispondente).



Fig. 3 Visita del prof. Frank Marcus di Tucson, Arizona, all'Istituto di Anatomia Patologica dell'Università di Padova.

prio qualche tempo fa e mostra il dr. Frank Marcus, professore di Cardiologia a Tucson, Arizona, che fra i primi aveva segnalato clinicamente la malattia, con in mano i cuori della nostra collezione insieme al nostro gruppo.

Dopo aver pubblicato nel New England Journal of Medicine, arrivò una lettera all'Editore dalla Grecia che testimoniava l'esistenza di questa malattia anche nell'isola di Naxos, nel Mar Igeo, con un carattere eredo-familiare simile a quello che noi avevamo descritto. Durante una delle crociate nel 1207 erano sbarcati a Naxos i cosiddetti «marines» veneziani, i quali erano rimasti alcune decine d'anni. Si può ipotizzare che abbiano trasmesso il gene alle nuove generazioni di quell'isola, ma si tratta di una pura speculazione, tanto più che la «malattia di Naxos» è recessiva.

Ma che cosa è questa distrofia miocardica progressiva, ovvero cos'è l'anatomia patologica di questa malattia, qual è la sua presentazione clinica e storia naturale? Vi è la possibilità di fare la diagnosi «in vivo»? Quale è la genetica molecolare? Esistono anche dei modelli animali su cui studiarla?

Il cuore si presenta per lo più con la metà destra, corrispondente al ventricolo destro, gialla per infiltrazione fibroadiposa e la metà sini-
Fig. 4a stra, corrispondente al ventricolo sinistro, di regolare colorito bruno. All'istologia, il setto interventricolare e il ventricolo sinistro sono perfettamente normali, mentre la parete libera del ventricolo destro appa-
Fig. 4b re sostituita da tessuto grasso.

Il ventricolo destro va incontro a quella che noi chiamiamo involuzione atrofica, perde le miocellule, ovvero il parenchima nobile, che fa contrarre il cuore e che viene sostituito da tessuto prevalentemente
Fig. 4c adiposo o fibroadiposo. Nella parete atrofica possono svilupparsi dilatazioni aneurismatiche. Il ventricolo destro non è molto importante per la spinta del sangue, nel senso che la circolazione polmonare è a bassa resistenza e quindi ci vuole poca forza di contrazione per il ventricolo destro per esercitare la sua azione di pompa. Singolare è il fatto che il ventricolo sinistro è integro, per cui questo cuore, malgrado la sostituzione adiposa del ventricolo destro, è in grado di sostenere sforzi incredibili, tant'è vero che quasi sempre sono atleti che cedono, non per scompenso, ma per aritmia. Rallentamenti della conduzione elettrica nella parete del ventricolo destro possono creare dei cortocircuiti. Dal momento che i ventricoli rappresentano una entità elettrica unitaria, se va in corto circuito il ventricolo destro, lo va anche il ventricolo sinistro e si ha l'arresto cardiaco per fibrillazione ventricolare.

La storia naturale di questa malattia è caratterizzata da una fase occulta molto pericolosa, in quanto questi pazienti possono essere totalmente asintomatici e l'arresto cardiaco può rappresentare la prima e



a)



b)

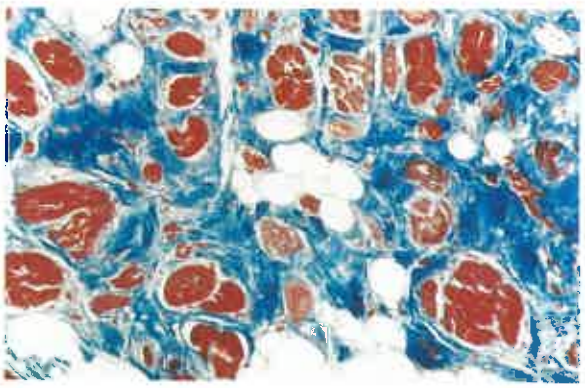

c)

Fig. 4 Cuore di un giovane di 24 anni morto improvvisamente.

a) Visione macroscopica che evidenzia la parete libera del ventricolo destro di colorito giallastro, da infiltrazione adiposa.

b) Corrispondente sezione istologica: si noti la sostituzione fibroadiposa del ventricolo destro, mentre il ventricolo sinistro e il setto sono normali.

c) A maggior ingrandimento i residui miociti (colore rosso) appaiono circondati da tessuto fibroso (blu) e adiposo (bianco).

ultima manifestazione della malattia. Sapendo che è una malattia eredo-familiare e che quindi altri decessi improvvisi possono essersi verificati nella famiglia, la genetica ci viene in soccorso proprio per identificare dei portatori apparentemente sani, ancora prima che diventino sintomatici.

Alcuni di questi soggetti, soprattutto giovani, possono presentare solo una extrasistole all'elettrocardiogramma. In genere la stragrande maggioranza delle extrasistoli sono benigne, però ce ne sono alcune che possono essere la spia di patologie occulte e trasformarsi in aritmie maligne. Nella nostra esperienza ricordo il caso di due ragazzi, entrambi di 17 anni, morti improvvisamente durante una partita di calcio, che avevano mostrato soltanto una extrasistole ventricolare apparentemente innocente all'elettrocardiogramma, effettuato per ottenere l'idoneità all'attività sportiva.

Poi ci sono le aritmie in fase conclamata, che il soggetto avverte come palpitazioni e che si registrano anche a riposo. La morte improvvisa in questi soggetti incombe come una spada di Damocle. Vi possono essere extrasistoli a riposo e tachicardie parossistiche ventricolari sotto sforzo.

Infine alcuni pazienti in età più avanzata virano verso lo scompenso cardiaco congestizio per la perdita progressiva di miocardio anche del ventricolo sinistro. In questo caso viene compromessa non solo la stabilità elettrica, ma anche la capacità contrattile del cuore.

Le possibilità di diagnosi in vivo sono derivate proprio dalle conoscenze di anatomia patologica. Si indaga prima di tutto l'attività elettrica del cuore per cogliere delle aritmie, ma queste non sono sempre presenti. Si possono registrare, attraverso degli elettrocardiogrammi ad alta risoluzione, i cosiddetti potenziali tardivi, ovvero il ritardato spegnimento dell'attività elettrica del cuore alla fine della sistole, per rallentamento della conduzione interventricolare potenzialmente responsabile di una rieccitazione del miocardio e quindi dello scatenamento di una tachicardia o fibrillazione ventricolare.

L'ecocardiogramma, ovvero la visualizzazione non invasiva dell'anatomia cardiaca in vivo con ultrasuoni, è una metodica molto affidabile, anche se il ventricolo destro non è di facile esplorazione perché sta proprio sotto lo sterno che pone ostacolo allo scandaglio con ultrasuoni. L'ecocardiografia può essere in grado di riconoscere, oltre che una scarsa contrattilità della parete del ventricolo destro, le deformazioni aneurismatiche di cui ho accennato precedentemente.

Si può anche essere più invasivi, ricorrendo a cateteri che iniettano dei liquidi di contrasto nel ventricolo destro e consentono di visualizzare la cavità ventricolare destra e la presenza di eventuali aneurismi.

La risonanza magnetica nucleare è in grado di identificare addirit-

tura la composizione tissutale delle pareti del cuore, cioè di stabilire se quella parete ha o non ha grasso: il miocardio normale del ventricolo sinistro appare grigio, mentre quello del ventricolo destro con infiltrazione adiposa appare bianco. **Fig. 5**

Si può fare ancora di più, ovvero prelevare un pezzettino di miocardio dal cuore introducendo attraverso un sondino, una pinza, cioè effettuare una biopsia endomiocardica. È un'operazione relativamente semplice perché, essendo affetta proprio la parte destra del cuore, ci si può arrivare attraverso le vene, senza fare il percorso retrogrado attraverso le arterie.

La fig. 6 mostra un'immagine di una biopsia presa in un soggetto con distrofia miocardica progressiva. Si osservi la presenza di cellule grasse (in bianco) ed anche di tessuto fibroso (in blu), mentre scarso è il miocardio residuo (in rosso). La biopsia è diagnostica nella misura in cui mostra un'atrofia del miocardio, sostituito da grasso e da tessuto fibroso. **Fig. 6**

E veniamo invece alla parte che sarebbe interessata molto di più a Giovanni Salviati, ovvero agli aspetti cellulari e molecolari del fenomeno. Ho parlato finora di implicazioni cliniche e applicative, ma che cos'è la distrofia miocardica progressiva dal punto di vista biologico? Per capire bisogna fare esattamente il tipo di lavoro che faceva Giovanni, cioè fare ricerche di patologia e genetica molecolare. Devo riconoscere subito che l'avanzamento delle conoscenze è stato maggiore nel campo della distrofia muscolare piuttosto che in quello della distrofia miocardica. La ragione è molto semplice, ovvero era più facile fare dei prelievi bioptici in pazienti viventi dal muscolo scheletrico che dal cuore. Con l'introduzione della biopsia endomiocardica e con lo studio dei cuori provenienti da soggetti trapiantati, si sono potuti fare altrettanti passi avanti per cui stiamo recuperando il terreno perduto.

In un lavoro pubblicato recentemente dal nostro gruppo ci siamo chiesti: la cardiomiopatia aritmogena del ventricolo destro è una displasia, è una distrofia o è una miocardite (7)? Studiando istologicamente il miocardio di questi soggetti abbiano visto le miocellule scomparire nel tempo ed essere progressivamente sostituite da adipociti oppure da tessuto fibroso. Il fenomeno è spesso associato a una reazione cosiddetta flogistica, cioè a infiltrazione di cellule infiammatorie. Se queste cellule infiammatorie siano la causa o la conseguenza della morte delle miocellule non è ancora chiaro. La presenza di cellule infiammatorie nel miocardio giustifica il termine miocardite.

Vi sono tre possibilità per spiegare la cardiomiopatia aritmogena del ventricolo destro: a) che il miocardio non si sia mai sviluppato in questi soggetti, cioè che i soggetti affetti nascano senza miocardio e al posto del miocardio vi sia tessuto grasso o fibroso; b) che la scomparsa

a)

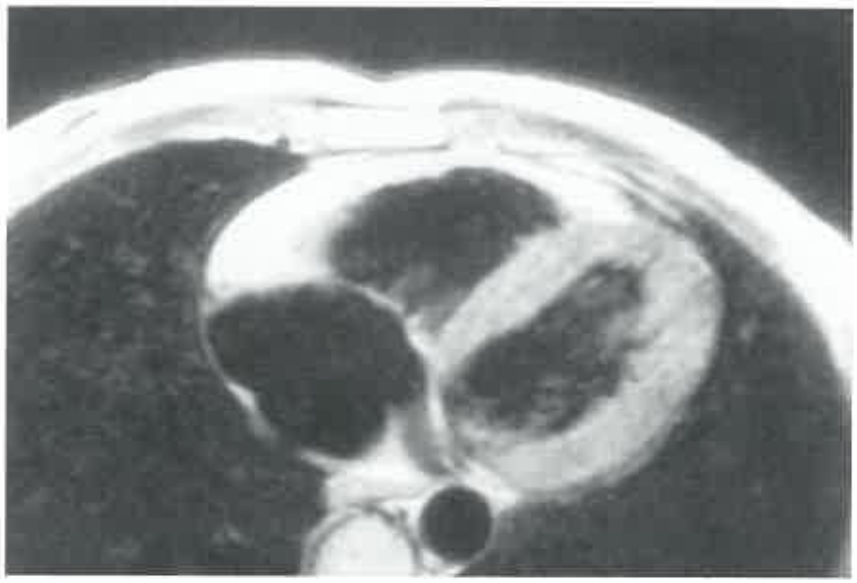

b)



Fig. 5 Risonanza magnetica nucleare.

a) Il ventricolo sinistro appare di colorito grigio mentre il ventricolo destro è interamente bianco per infiltrazione adiposa.

b) Sezione istologica della parete libera del ventricolo destro che mostra la totale scomparsa del miocardio, sostituito da tessuto adiposo.

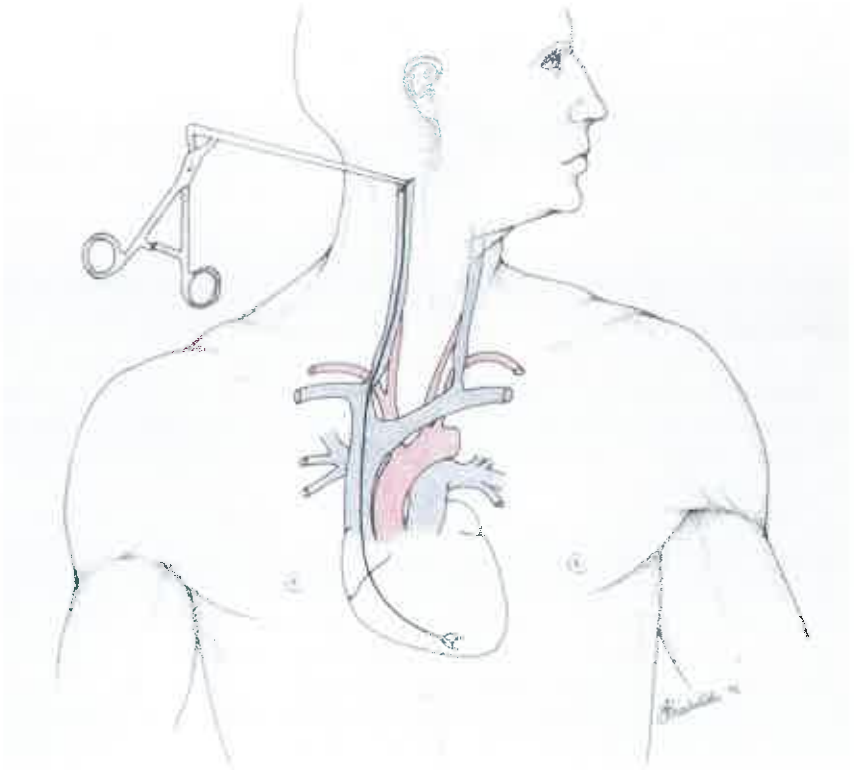

a)

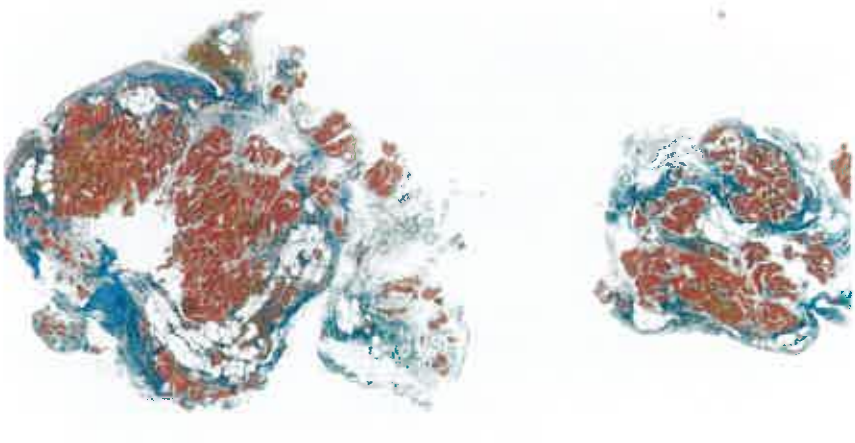

b)

Fig. 6 Biopsia endomiocardica.

a) Schema del biotomo introdotto fino alla cavità ventricolare destra attraverso la vena giugulare.

b) Due frammenti di miocardio prelevati tramite biopsia: si noti la presenza di tessuto fibroadiposo che sostituisce i miociti normali.

delle miocellule sia la conseguenza di una miocardite, ovvero c) di una distrofia, cioè di un difettoso trofismo dei miociti per un difetto geneticamente programmato.

L'ipotesi disontogenetica di un errore di sviluppo embrionario giustificherebbe l'impiego del termine displasia, che significa alterata formazione. In altre parole, si svilupperebbe un cuore che invece di avere miocardio ha grasso nel ventricolo destro: l'anomala composizione cellulare sarebbe conseguente ad una anomalia di sviluppo. Questa ipotesi non regge alla luce delle osservazioni istologiche, perché queste sono più in accordo con una scomparsa progressiva nel tempo. Al microscopio le miocellule sono viste morire, tant'è vero che la malattia diventa sintomatica soltanto in età adolescenziale. Non sono i neonati o i bambini piccoli a presentare aritmie, bensì i ragazzini soprattutto quando cominciano a fare dello sport, che con lo sforzo accentua l'instabilità elettrica del cuore.

Per distrofia si intende teoricamente un'anomalia di trofismo dei tessuti geneticamente determinata. A livello del muscolo scheletrico si ha la distrofia di Duchenne: i bambini affetti da distrofia di Duchenne nascono con un muscolo normale ma via via nel tempo questo muscolo va incontro ad una progressiva atrofia, tant'è vero che essi perdono le forze e finiscono molto spesso in carrozzella.

La scoperta, fatta in questi anni insieme con il prof. Danieli del Dipartimento di Biologia e il prof. Nava della Divisione di Cardiologia dell'Università di Padova, è che le famiglie affette da questa malattia hanno un difetto genetico localizzato in più cromosomi, il più significativo dei quali è situato a livello del cromosoma 14 (8). Si tratta di una malattia autosomica dominante, cioè nelle famiglie affette il difetto si trasmette nel 50% dei soggetti e non interessa i cromosomi sessuali come nel caso del Duchenne, bensì i cromosomi eterosessuali, in questo caso il 14, il cui gene però non è ancora stato individuato.

La miocardite è presente in quasi tutti i soggetti: come spiegarla? Come potrebbero questi infiltrati flogistici indurre una cardiomiopatia aritmogena ovvero una distrofia miocardica progressiva? Una ipotesi è che questi infiltrati flogistici possono agire in soggetti geneticamente predestinati attraverso un particolare meccanismo di morte cellulare, chiamato apoptosi. Si tratta di una morte cellulare programmata, in altre parole le cellule muoiono anzitempo per una sorta di suicidio. Le cellule del miocardio sono perenni, se muore una cellula non c'è possibilità di ricambio, come succede invece per le cellule epiteliali. Potrebbe essere che queste miocellule abbiano un gene che regola la vita o la morte e che viene attivato da meccanismi infiammatori.

Questa teoria è stato confermata da una pubblicazione del nostro gruppo nell'«American Journal of Pathology», attraverso lo studio di

biopsie endomiocardiche di pazienti affetti da cardiomiopatia aritmogena (9).

E concludo con i modelli animali. La distrofia miocardica progressiva è soltanto una patologia dell'uomo o è anche una patologia che si può riscontrare in altri mammiferi? Si pensava fosse soltanto una malattia umana o che comunque in altri animali non avvenisse in maniera spontanea, ma fosse soltanto riproducibile sperimentalmente attraverso manipolazioni genetiche. L'anno scorso arriva un nostro amico e collega americano e dice: «Ho visto gatti a New York morire con uno scompenso destro e con aritmie ventricolari destre». A New York c'è una grossissima clinica veterinaria, più bella dei nostri ospedali, sostenuta dal fatto che le ricche signore di New York pagano un occhio della testa per i loro *pets* o addirittura lasciano eredità a favore di questa clinica veterinaria. Qui si effettua l'elettrocardiogramma e perfino l'ecocardiogramma ai gatti, indagini che non si fanno ai giovani atleti americani perché sono troppo costose. In questi gatti è stata diagnosticata clinicamente una malattia molto simile alla cardiomiopatia aritmogena del ventricolo destro. C'era bisogno però della verifica anatomopatologica e si sono rivolti a Padova, nota per gli studi sulla cardiomiopatia aritmogena. Ci hanno portato una dozzina di cuori di gatti deceduti con questi segni. Noi abbiamo voluto ovviamente avere anche i controlli, cioè cuori di gatti morti per incidente stradale, per fare il confronto. Effettivamente questi cuori di gatto con aritmie mostrarono quadri sovrapponibili a quelli che noi avevamo osservato nell'uomo, cioè un ventricolo sinistro perfettamente normale e un ventricolo destro sottile, quasi papiraceo (10).

Prima di concludere, vorrei tornare brevemente a Giovanni. Vi ho mostrato uno spaccato del lavoro che noi facciamo quotidianamente, del lavoro che Giovanni Salviati faceva meglio di me perché lui era un ricercatore puro, autentico, mentre io sono mutuato alla applicazione clinica. Però una cosa ci accomuna, la fede nella ricerca del vero. Altre volte in questa sede ci siamo chiesti se verità, scienza e fede possano essere in sintonia. Credo che Giovanni avesse sublimato questo conflitto e fosse andato ben oltre. Don Renzo Peron ha detto nell'omelia funebre: «Il cammino del Vero non era tuttavia il suo unico percorso. Gli interessava anche e altrettanto il Bene che faceva secondo lo stile della sua famiglia – quasi cancellando il suo nome [...] – con il sorprendente risultato che senza voler apparire egli ha finito con lo scendere ancor più profondamente nel nostro cuore, ora che se n'è andato senza addio e senza ritorno».

Bibliografia

1. D'Agnolo A, Luciani GB, Mazzucco A, Gallucci V, Salviati G. *Contractile properties and Ca2+ release activity of the sarcoplasmic reticulum in dilated cardiomyopathy.* Circulation 1992;85:518-525
2. Thiene G, Nava A, Corrado D, Rossi L, Pennelli N. *Right ventricular cardiomiopathy and sudden death in young people.* N Engl J Med 1988;318:129-133
3. Corrado D, Basso C, Schiavon M, Thiene G. *Screening for hypertrophic cardiomyopathy in young athletes.* N Engl J Med 1998;339:364-9
4. Nava A, Rossi L, Thiene G. *Arrhythmogenic right ventricular cardiomyopathy/displasia.* Amsterdam, Elsevier 1997
5. Nava A, Scognamiglio R, Thiene G, Canciani B, Daliento L, Buja GF, Stritoni P, Fasoli G, Dalla Volta S. *A polymorphic form of familial arrthythmogenic right ventricular dysplasia.* Am J Cardiol 1987;59:1405-1409
6. Nava A, Thiene G, Canciani B, Scognamiglio R, Daliento L, Buja GF, Martini B, Stritoni P, Fasoli G. *Familial occurrence of right ventricular dysplasia: a study involving nine families.* J Am Coll Cardiol 1989;12:1222-1228
7. Basso C, Thiene G, Corrado D, Angelini A, Nava A, Valente M. *Arrhythmogenic right ventricular cardiomyopathy: dysplasia, dystrophy or myocarditis?* Circulation 1996;94:983-991
8. Rampazzo A, Nava A, Danieli GA, Buja GF, Daliento L, Fasoli G, Scognamiglio R, Corrado D, Thiene G. *The gene for arrhythmogenic right ventricular cardiomyopathy maps to chromosome 14q23-q24.* Hum Mol Genet 1994;3:959-962
9. Valente M, Calabrese F, Thiene G, Angelini A, Basso C, Nava A, Rossi L. *In vivo evidence of apoptosis in arrhythmogenic right ventricular cardiomyopathy.* Am J Pathol 1998;152:479-84
10. Fox PR, Maron BJ, Basso C, Liu SK, Thiene G. *Spontaneously occurring arrhythmogenic right ventricular cardiomyopathy in the domestic cat: A new animal model similar to the human disease.* Circulation 2000;102:1863-70